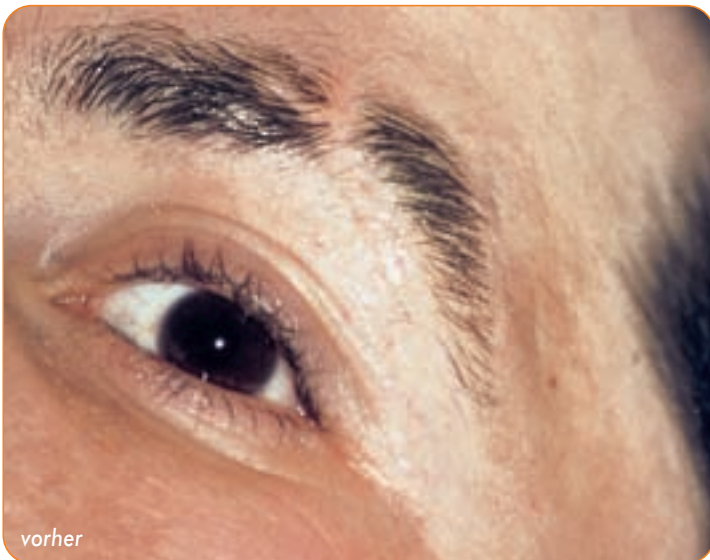

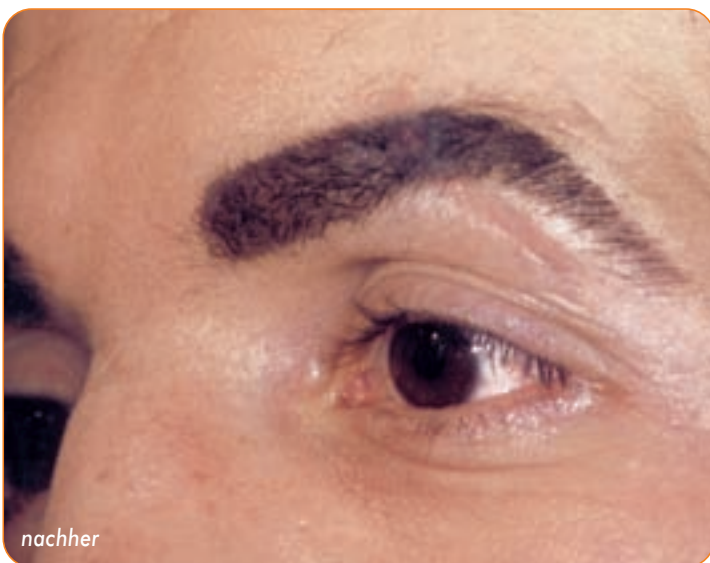Pigmentierung von Narbengewebe

Narben korrigieren

Narben können schmerzen, jucken und sogar die Beweglichkeit einschränken. Doch auch im kosmetischen Bereich wirken Narben oft störend und stellen nicht selten eine seelische Belastung für den Betroffenen dar. Hier können Sie mit Permanent Make-up Hilfestellung bieten.



Pigmentierung einer Narbe im Augenbrauen-Bereich



Durch eine Pigmentierung erreicht man nicht „nur“ dauerhafte Schönheit von Augenbrauen, Lidstrichen und Lippen. Auch im medizinischen Bereich werden hier sehr gute Ergebnisse erzielt. Zunächst sei jedoch gesagt, dass zur Ausführung von Pigmentierungen im medizinischen Fachbereich einerseits eine qualifizierte Fachausbildung sowie andererseits ein hohes Maß an Erfahrung absolut notwendig sind.

Verschiedene Narbentypen

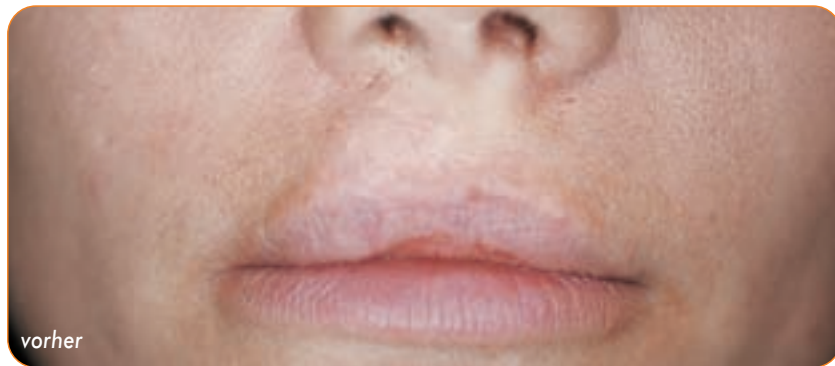Zu dem umfangreichen Gebiet der Pigmentierung im medizinischen Bereich gehört auch das Pigmentieren von Narben unterschiedlicher Ursachen, z.B. Narben nach einer Operation, Transplantation oder auch Verbrennung. Hier ist zunächst auf die Art der Narbe zu achten: Handelt es sich um eine Keloid- oder eine hypertrophe Narbe (siehe Kasten „Stichwort“)? **Hypertrophe Narben** sollten erst nach dem Abklingen der Schwellung pigmentiert werden, um eine erneute oder zunehmende Anschwellung zu verhindern.

Keloidnarben können der Umgebungshaut durch Camouflagepigmentierung angepasst werden. Speziell bei Brandnarben ist ein äußerst vorsichtiges und feinfühliges Pigmentieren notwendig. Die Reaktion der Narbengewebe ist nicht mit der einer normalen, gesunden Haut zu vergleichen. Es ist außerdem damit zu rechnen, dass die Farbpigmente nicht für die gewohnte Zeitspanne in der Haut bleiben.

Bei großflächigen Narben wird nicht das ganze Narbengebiet pigmentiert.

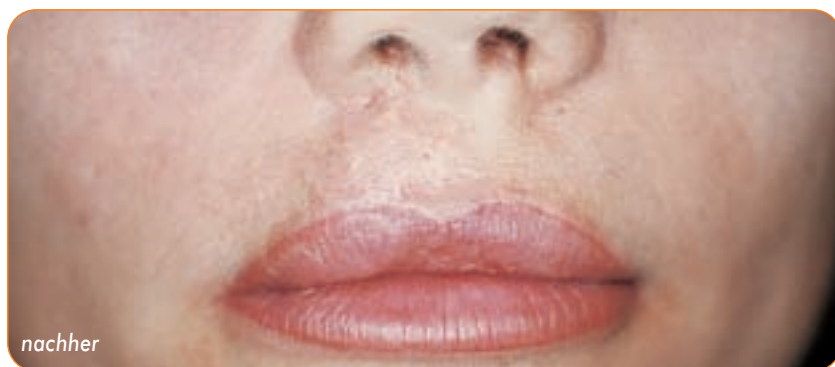
Corinna Kuffner | Die Permanent-Make-up-Expertin ist in die Fußstapfen ihrer Mutter, Waltraud Kuffner, getreten und führt erfolgreich das Stammhaus der Firma Long-Time-Liner in München. Darüber hinaus ist sie in den europaweiten Filialen als Geschäftsführerin tätig.





vorher

Pigmentierung bei Narbengewebe an der Oberlippe



nachher

Farbunterschiede angleichen

Um eine Farbangleichung vom Narbengewebe zu der unversehrten Haut zu erreichen, pigmentiert man punktuell. Dabei ist es wichtig, dass man unterschiedliche hautfarbenähnliche Pigmentierfarben anwendet. Auch ein leicht bräunlicher Farbton kann benutzt werden. Auf einer Operationsnarbe wird durch eine leichte Schattierung mit entsprechender Pigmentierfarbe ein sanfter Übergang erreicht.

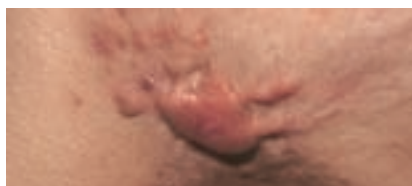Da sich Narben innerhalb der ersten 18 Monate noch verändern, wird empfohlen, erst danach zu pigmentieren. Ziel ist es in jedem Fall, durch eine fachgerechte Feinstpigmentierung den Farbunterschied von der Narbe zur „normalen“ Haut abzuschwächen.

Egal ob bei der Ausbildung, bei der Wahl des Feinstpigmentiergerätes oder bei den Pigmentierfarben – achten Sie auf die Qualität! Nur so können Sie dem Kunden eine erstklassige und sichere Arbeit garantieren. ■

STICHWORT

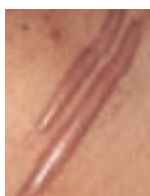
Narben

Bei jeglicher Verletzung der Haut wird der natürliche Aufbau der Haut zerstört. Typische Hautverletzungen mit Narbenbildung sind Wunden oder tiefe Hautentzündungen (Akne), Operationen, Tätowierungen, Verbrennungen u. v. m. Bei der Wundheilung versucht der Körper, den alten, gesunden Zustand wiederherzustellen. In den wenigsten Fällen gelingt dies jedoch ohne sichtbare Folgen. Meist wird die Verletzung oder Wunde durch Gewebszellen zusammengefügt und verschlossen, welche nicht dem ursprünglichen Gewebe entsprechen (Narbengewebe). Jede Wundheilung verläuft anders. Manche Menschen neigen dazu, große oder wulstige Narben zu bilden; diese Neigung ist meist angeboren, kann aber auch Folge von z. B. einer Wundverschmutzung sein. Narben können unterschiedlich aussehen: groß und wuchernd, rot, hautfarben oder weißlich.



■ Keloide nennt man Narben, die seitlich über die Wunde hinauswuchern. Keloide sehen wir häufiger nach Verätzungen oder Verbrennungen, aber auch bei unsauberen Wunden nach schwierigen Operationen.

■ Hypertrophe Narben nennt man große Narbenwucherungen, die sich auf das ehemalige Wundareal beschränken.



Quelle: Dr. med. Harald Bresser